Aus der Universitäts-Hals-, Nasen- und Ohrenklinik
zu Marburg a. d. Lahn.
Direktor: Prof. Dr. W. Uffenorde.

Durchleuchtung und Röntgenbild bei der Entzündung der Nasennebenhöhlen.

Inaugural-Dissertation
zur
Erlangung der Doktorwürde
in der Gesamten Medizin der
Hohen Medizinischen Fakultät
der Universität Marburg

eingereicht von

Erich Günther
appr. Arzt
aus Düsseldorf

Gießen 1937
Druckerei Wilh. Herr, Gießen

Angenommen von der Mediz. Fakultät Marburg
am 5. 11. 1936

Referent: Prof. Dr. Uffenorde
Gedruckt mit Genehmigung der Fakultät

R. UNIV.
BIBLIOTHEEK
LEIDEN

Nach dem Stand der neueren Untersuchung darf es nicht mehr zweifelhaft erscheinen, daß die entzündlichen Erkrankungen der Nasennebenhöhlen zu den häufigsten gehören, die den menschlichen Organismus befallen. Es gibt kaum einen Menschen, der nicht im Jahr ein oder mehrfach von einem akuten Schnupfen heimgesucht wird. Da die Nebenhöhlen alle mit der Nasenhaupthöhle kommunizieren, und die Schleimhaut der Nase und ihrer Nebenhöhlen als eine organische Einheit anzusehen ist, kann es keineswegs verwunderlich erscheinen, daß bei einer Nasenentzündung die Schleimhaut der Nebenhöhlen mehr oder weniger mit betroffen wird.

Gehen wir auf die verschiedenen entzündlichen Formen der Nasennebenhöhlenerkrankungen ein, so müssen wir zunächst die akuten und chronischen Formen einander gegenüberstellen. Bei ihrer Entstehung steht die Infektionsmöglichkeit von der Nase aus im Vordergrund, wohingegen die haematogene jedenfalls weit zurück tritt. Nach Uffenorde kann sich die nasal bedingte, akute Entzündung als seröser oder eitriger Katarrh äußern, je nachdem wie sich der Ansteckungsgrad auswirkt, und die befallene Schleimhaut antwortet. Bei der serösen Entzündung findet man eine blaßsulzige mehr oder weniger starke buckelige Schwellung mit ockergelblich klarem Sekret, wohingegen man bei der eitrigen Form neben unregelmäßiger Schwellung eine stärker gerötete Schleimhaut, die hier auch ödematöse Veränderungen aufweist, mit mehr oder weniger eitriger Absonderung sieht. Wenn man schon bei der akuten Entzündung zwei Formen trotz fließender Übergänge ohne weiteres mit serös-schleimigem oder eitrigem Sekret differenzieren kann, umso deutlicher treten die Unterschiedsmerkmale bei den beiden chronischen Entzündungsformen hervor. Wir sehen hier bei dem chronisch-serösen Katarrh unter Zurücktreten der akuten Sekretform nur noch die wulstig-ödematöse Schwellung der Schleimhaut sich verbreiten, auf deren Boden sich die Nasenpolypen entwickeln. Sei es bei der Inspektion der Nase, sei es bei der Operation, oder auch bei der Sektion, die Polypenbildung bildet das besonders ins Auge springende Merkmal. Nach Uffenorde stellen sie etwas akzidentelles, sekundäres dar. Bei ihrer Entstehung spielen histogenetisch-mechanische Momente eine wesentliche Rolle,

in dem die gefäß- und drüsenarme Schleimhaut durch zellarmes reichliches Exsudat aufquillt, und dieser Vorgang ganz umschrieben gehemmt wird und so unter Wirksamwerden der bekannten Zerrungs-, Abklemmungs- und Druckeinflüsse die gestielten Bildungen zustande kommen. Doch kann die Polypenbildung, viel öfter als bislang angenommen wurde, auch ganz unterbleiben, sodaß der Entzündungsvorgang in der Nebenhöhle bei der Naseninspektion sich garnicht verrät.

Ganz anders sieht das Krankheitsbild bei der chronischen Nebenhöhleneiterung aus. Die Schleimhaut ist, ganz abweichend von dem Verhalten bei dem serösen Katarrh, blutreicher, gleichmäßiger und weniger stark geschwollen. Histogenetisch handelt es sich entsprechend den stärkeren Entzündungsreizen um proliferative Vorgänge in Form von Gefäß-, Bindegewebs- und Drüsenneubildung. Nicht selten wird ein Foetor seitens des angesammelten Eiters wahrgenommen.

Zuletzt wäre noch eine Mischform zu betrachten, wo Polypenbildung und Eiter zusammen vergesellschaftet sind. Nach Uffenorde ist diese Eiterung stets etwas Sekundäres, denn es ist leicht verständlich, daß die stets entzündete durch Polypen verlegte Nase eine ausgesprochene Anfälligkeit für jegliche Infektion bietet. Es ist weiter naheliegend, daß sich solch chronisch-serösen Entzündungen der Nasennebenhöhlen Eiterungen aufpfropfen.

In welchem Ausmaße und mit welcher Häufigkeit die einzelnen Nebenhöhlen befallen werden, darüber geben die Meinungen der Autoren an Hand von zahlreichen pathologisch-anatomischen Untersuchungen auseinander. Wertheim stellt an Hand von 360 Sektionen fest, daß die Kieferhöhlen 46 mal und zwar 19 mal doppelseitig erkrankt waren, bei dem gleichen Material waren die Keilbeinhöhlen 11 mal bei 35 Fällen, das Siebbeinlabyrinth 12 mal bei 22 Fällen und die Stirnhöhlen 5 mal bei 22 Fällen doppelseitig befallen. Nach der Statistik von Oppikofer erkrankte ebenfalls am häufigsten die Kieferhöhle, dann das Siebbeinlabyrinth, darauf die Keilbeinhöhle und schließlich die Stirnhöhle. Oftmals erleben wir es, daß gleichzeitig mehrere Höhlen befallen werden. Weiterhin kennen wir, wenn auch nicht allzuhäufig das Bild der Pansinusitis, wo entweder sämtliche Nebenhöhlen einseitig oder auch doppelseitig erkrankt sind. Auch an Hand unseres klinischen Materials können wir einwandfrei feststellen, daß die Erkrankungen der Kieferhöhle am weitaus häufigsten sind. Die häufigere

Erkrankung dieser Höhle findet wahrscheinlich ihre Erklärung darin, daß sie an Größe $^1/_3$ aller anderen Nebenhöhlen ausmacht und anatomisch wegen ihres ungünstig gelegenen Ostium. Weiterhin besteht bei ihrer Erkrankung nicht nur eine Infektionsmöglichkeit von der Nase sondern auch von Zahnerkrankungen, speziell der oberen Molaren und Prämolaren aus. Da nun die Kieferhöhlenentzündungen so überaus häufig vorkommen, und ihre Diagnostik in vielen Fällen recht schwierig sein kann, erschien es mir von größter Wichtigkeit, nochmals an Hand von zahlreichem Material den Versuch zu machen, die Untersuchungsmethoden bei Erkrankungen dieser Höhlen zu überprüfen. Speziell möchte ich den Wert und die Vorteile der Diaphanoskopie vom Munde aus und des Röntgenbildes mit der Jodipinkontrastfüllung zum Ausdruck bringen und den Beweis führen, daß es häufig nur mit dieser verfeinerten Untersuchungsmethode möglich ist, eine klare Diagnose zu stellen. Damit soll keineswegs gesagt sein, daß die anderen diagnostischen Mittel wie Rhinoskopia media und posterior, Punktion, Spülung und Röntgenleeraufnahme zu entbehren wären. Nein im Gegenteil oft wird mit ihrer Hilfe allein, eine Diagnose zu stellen sein. Neben vielen anderen wird in den Fällen der ziemlich häufig latent verlaufenden, serösen Entzündungen ohne jeglichen Nasenbefund wo diese üblichen Methoden versagen, auf eine gut ausgeführte Durchleuchtung, vor allen Dingen aber auf eine Röntgenaufnahme mit der Jodipinkontrastfüllung der Hauptwert in der Beurteilung der vorliegenden Erkrankung zu legen sein. Zwangsläufig wurde bei der Behandlung dieses Themas die Frage aufgeworfen, was leistet die Diaphanoskopie, als in der Anschaffung und Handhabung einfaches und billiges Mittel, im Gegensatz zum Röntgenbild. Von der Durchleuchtung, die von Czermak begründet und von Voltolini, Heryng und Vohsen weiter ausgebaut wurde, erwartete man zunächst Aufschlüsse über alle vorderen Nebenhöhlen wie Stirn-, Kieferhöhlen, sowie Siebbeinzellen. Wegen des nicht seltenen Fehlens der Stirnhöhlen nach Onoldi in 5 % der Fälle, nach Turner sogar in 23 % für eine Seite und 18 % für beide Seiten und wegen ihrer wechselnden Größe, Tiefe, Septierung und verschiedenen Wandstärke wird die Durchleuchtung derselben von der hiesigen Klinik, sowie von vielen anderen Rhinologen wenig bewertet. Deshalb findet die Diaphanoskopie hier vornehmlich Anwendung als diagnostisches Hilfsmittel bei dem Verdacht und bei der Beurteilung von Kieferhöhlenerkrankungen.

Nur kurz möchte ich auf die anatomischen Verhältnisse, die bei der Kieferhöhlendurchleuchtung eine Rolle spielen, eingehen. Die Höhle liegt beiderseits seitwärts der Nasenhaupthöhle und stößt oben an die Orbita an. Im Gegensatz zu den anderen Nebenhöhlen ist ihre Anlage beiderseits ziemlich regelmäßig und im allgemeinen nur verhältnismäßig geringen Größenschwankungen unterworfen. Sie fehlt nur ganz selten gänzlich und hinsichtlich der Dicke ihrer Wandungen weist sie ziemlich gleiche Stärkeverhältnisse auf. Bei regelmäßiger Anlage hat die Highmorshöhle die Gestalt einer dreikantigen Pyramide und reicht vom ersten Prämolaren bis zum zweiten Molaren, sodaß, wie schon eingangs erwähnt, die Beziehungen zu den Zähnen recht innig sind; ihre Spitze verlegt man in den Jochfortsatz. Als Begrenzungsflächen dieser Pyramide gelten die nasale, nach oben die orbitale, nach vorn die faciale, nach hinten die infratemporale Wand, als untere sieht man den über dem Alveolarfortsatz gelegenen Kieferhöhlenboden an, der bei der Durchleuchtung hauptsächlich von Belang ist. Je nach seiner Dicke werden die Lichtstrahlen beim Durchgang durch denselben in ihrer Intensität geschwächt und absorbiert. Dies ist hauptsächlich bei hohem Gaumen der Fall, weil hier der Boden relativ dick zu sein pflegt.

Was die Auskleidung der Höhle anbelangt, so handelt es sich um eine dünne, undifferenzierte d. h. um eine gefäß- und drüsenarme Schleimhaut.

In der hiesigen Klinik wird die verbesserte Herynglampe benutzt, deren Lichtstärke mittels eines Rheostaten reguliert wird. Sie besteht aus einem Lampenträger, an dem eine kleine Birne, mit einer darunter befindlichen halbkreisförmigen vernickelten Metallschaufel befestigt ist, welche die Lichtstrahlen nach dem Mundhöhlenboden zu nicht hindurchläßt und gleichzeitig als Hohlspiegel dient. An diesen Birnenträger ist rechtwinklig abgebogen ein Handgriff mit einem daran befindlichen Kontakt zum Öffnen bzw. zum Schließen des Stromkreises angebracht. Die Durchleuchtungslampe wird bei geöffnetem Mund so eingeführt, daß sie genau median unterhalb der Gaumenmitte zu liegen kommt. Guter Lippenschluß und Öffnen der Augen ist Voraussetzung für die richtige Ausführung der Durchleuchtung, weiterhin zur Erhebung eines Befundes stets der Vergleich der beiden Gesichtshälften. Daß evtl. Prothesen entfernt werden müssen, daß die Durchleuchtung in einem vollkommen verdunkeltem Raum nach erfolgtem Adaptieren

des Untersuchers ausgeführt werden muß, ist als selbstverständlich vorauszusetzen.

Welches sind nun die Merkmale bei der Diaphanoskopie, die uns zu der Annahme berechtigen, ob eine Kieferhöhlenerkrankung vorliegt oder nicht. Bei gesunden Kieferhöhlen müssen 1. beide Wangengegenden, 2. beide dreieckigen Lichtfelder unter der Orbita gleichmäßig gut und hell aufleuchten, 3. die objektive und subjektive Lichtempfindung muß vorhanden sein, d. h. einmal müssen beide Pupillen hell aufleuchten, das andere Mal muß der Patient beiderseits gleich eine Lichtempfindung verspüren, was nach meiner Erfahrung aber nur von intelligenteren Patienten bestätigt wurde.

Bei Verdacht auf eine Kieferhöhlenerkrankung ist bei der Durchleuchtung ganz allgemein zunächst Wert auf Verdunklung einer oder beider Gesichtshälften, dann erst speziell Hauptaugenmerk auf die beiden wichtigen Kriterien auf das Nicht- oder Schlechtaufleuchten eines oder beider dreieckigen, infraorbitalen Segmente und entsprechend einer oder beider Pupillen zu legen. Es ist nicht immer leicht und erfordert große Sorgfalt, den Vergleich zu ziehen; Helligkeitsgrad und Helligkeitsausdehnung bedürfen sorgfältiger Prüfung. Daß die Diaphanoskopie Fehlerquellen besitzt und daß sich mit ihrer Hilfe niemals einzig und allein eine endgültige Diagnose stellen läßt, ist jedem, der sich mit ihr beschäftigt hat, hinreichend bekannt. Kein Befund, ob Durchleuchtung, ob Röntgen, ob Punktion, ob Inspektion von vorne, von hinten, ob Palpation vermögen für sich Aufschluß zu bringen, stets muß alles zusammengehalten und evtl. gegeneinander abgewogen werden. Anatomisch sind diese Fehlerquellen leicht erklärlich und gewöhnlich durch die Verschiedenheit der Höhlengröße und Knochendicke bedingt. Von 100 Durchleuchtungsfällen, die ich mit Hilfe der Punktion vom unteren Nasengang aus und des Röntgenbildes mit der Jodipinkontrastfüllung nachkontrolliert habe, ergab sich eine Übereinstimmung des Befundes in ca. 70 % der Fälle. 10 % dieser 30 % Fehlbefunde ist auf Verschiedenheit in der Größe der beiden Höhlen oder aber in beidseitiger abnormer Kleinheit zu suchen, bei der überhaupt nur mangelhafte Durchleuchtbarkeit besteht. (Siehe Abb. S. 8.)

Die restlichen 20 % müssen ihre Erklärung in der Verschiedenheit der Knochendicke und in überstandenen Kieferhöhlenentzündungen mit ihren Folgeerscheinungen auf den Knochen in Form einer Verdickung der unteren Periostlage

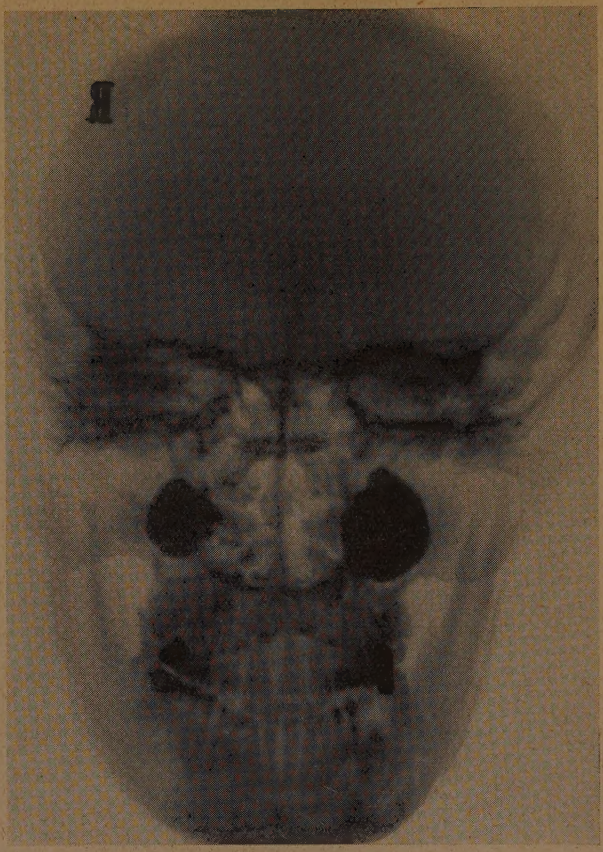

Beispiel für unterschiedliche Größenverhältnisse der beiden Kieferhöhlen.

und Verdichtung des Knochens finden. Daß bei Jugendlichen von der 2. Demtition ab 12. Lebensjahr, denn bekanntlich haben erst dann die Kieferhöhlen ihre volle Größe und Ausbildung erfahren, und älteren Individuen Helligkeitsunterschiede beim normalen Durchleuchtungsbefund bestehen, ist auf die Zunahme der mineralischen Bestandteile des Knochens im Alter zurückzuführen. Denn der Knochen hat bekanntlich mit seinem Gehalt von 55,82 % mineralischer und 26,82 % anorganischer Substanz, neben dem Zahnschmelz die größte Dichte aufzuweisen. Mit steigendem

Alter erfährt auch der mineralische Bestand eine Zunahme und somit auch die Dichte. Und je dichter und dicker eine Substanz, desto größer wird im physikalischen Sinne auch die Absorption der Licht- gleichfalls auch die der Röntgenstrahlen.

Den Wert des Röntgenbildes zur Sicherung der Diagnose bei Nasennebenhöhlenerkrankungen haben in Deutschland als erste Schreier, Spiess und Winckler erkannt, und auf Haegelers Anregung hin waren es Goldmann und Killian, die dann nach verbesserter Technik statt der bitemporalen die sagittale Aufnahme als möglich und noch wertvoller erprobt und empfohlen haben. Im Laufe der Zeit haben sich viele Röntgenolgen und Rhinologen mit dem Aufbau dieser diagnostischen Errungenschaft beschäftigt und haben in vielen Arbeiten ihre Anschauungen und Erfahrungen niedergelegt. In jeder Klinik dürfte es heute Grundsatz sein, bei allen Nasennebenhöhlenentzündungen, falls nicht durch Punktion und Spülung vom unteren Nasengang aus ein Kieferhöhlenempyem eindeutig sichergestellt ist, ein Röntgenbild anzufertigen, um einmal die Größenverhältnisse der Nebenhöhlen zu ermitteln und andererseits die Diagnose zu ergänzen und zu sichern. Die Größenausmaße festzustellen, erfüllt die Röntgenaufnahme wohl unbestritten, mit der zweiten Aufgabe aber, die Diagnose zu ergänzen und zu sichern, steht es doch anders. Denn die Frage, wodurch die Trübung und Verschattung im Röntgenbild bei entzündlichen Erkrankungen der Nasennebenhöhlen entstehen, ist schwierig und heute noch nicht in jeder Hinsicht eindeutig zu beantworten. Umso mehr muß es geradezu verwundern, als oft genug nicht nur auf das eindeutig erscheinende Röntgenbild hin die Anzeige zum Eingriff gestellt wird, sondern als verschiedene Autoren sogar differenzialdiagnostisch in weitgehender Weise lediglich auf Grund des Röntgenbildes entscheiden wollen. Daß das Röntgenbild in diagnostischer Hinsicht eine wertvolle Ergänzung der bekannten Hilfsmittel ist, wird wohl niemand bestreiten. Keineswegs vermag aber das Röntgenverfahren die bewährten endonasalen Methoden und die Diaphanoskopie zu ersetzen oder gar zu verdrängen. Wie schon einmal betont, kein Befund, ob Durchleutung, ob Punktion mit Spülung, ob Rhinoskopia media oder posterior, ob Palpation, ob Röntgen vermögen für sich Aufschluß zu bringen, stets muß alles zusammengehalten und evtl. gegeneinander abgewogen werden. Das Röntgenbild zur Überwachung des Heilverlaufes bei Nebenhöhlenentzündungen zu benutzen, dürfte

nach Uffenorde als allgemein unsicher gelten, denn nach klinischer Heilung, ob auf konservativem oder operativem Wege erreicht, kann man dieselben Trübungen des Bildes sehen, wie bei einer noch andauernden subakuten oder chronischen Entzündung. Andererseits ist es sehr häufig zu beobachten, daß gerade bei ganz frischer ausgesprochener Entzündung das Röntgenbild vollkommen negativ ist.

Wodurch soll nun bei den krankhaften Zuständen an den Nasennebenhöhlen das Schattenbild vom oberen Gesichtsschädel auf der Röntgenplatte verändert werden? Einmal kann der pathologische Höhleninhalt wie Serum, Eiter oder Blut, bald die verdickte und polypöse Entartung der Schleimhaut oder eine Periostverdickung und Verdichtung dafür verantwortlich gemacht werden. Die Auffassung von Benölken, daß der Luftgehalt als solcher, bzw. seine Verdrängung infolge verdickter Schleimhaut oder krankhaften Höhleninhalts oder beides als ausschlaggebend dafür hingestellt wird, ist von Uffenorde auf Grund seiner physikalischen Betrachtungen und Versuche, die ich als bekannt voraussetzen darf, als nicht zurecht bestehend bestehend bezeichnet worden. Daß vor allen Dingen der veränderte Knochen hierbei eine große Rolle mitspielt, kann heute nicht mehr bestritten werden; denn die histologischen Befunde haben vor allen Dingen bei chronischen Eiterungen, wo auch bei der Diaphanoskopie wie im Röntgenbild die stärksten und tiefsten Verschattungen zu sehen sind, eindeutig bewiesen, daß hochgradige Veränderungen in Form von Knochenneubildung und Verdichtungen vorliegen (Uffenorde). Da ganz allgemein bei der Beurteilung einer Schädelaufnahme, speziell hier der Nasennebenhöhlenaufnahmen, die Gefahr der optischen Täuschung eine große Rolle spielt, ist das Röntgen mit möglichst weichen Strahlen vorzunehmen, denn nur mit ihrer Hilfe sind Serum, Eiter, Blutgehalt und Schleimhautschwellung mehr oder weniger deutlich nachzuweisen, was dagegen mit harten Strahlen garnicht oder nur weniger gut möglich ist. Auch ich habe dem physikalischen Moment, wodurch Trübung und Verschattung im Röntgenbild hervorgerufen werden, versucht näher zu kommen. In mehreren Fällen habe ich bei Patienten, bei denen anamnestisch, mit Hilfe der Durchleuchtung, der Röntgenleeraufnahme und der Probepunktion der Kieferhöhle eine Erkrankung derselben mit großer Sicherheit ausgeschlossen war, Füllung mit sterilem Sesamöl, Gelatine und mit Eigenblut vorgenommen. Bei der mit Öl und Gelatinefüllung wiederholten Durchleuchtung und Röntgenaufnahme

war kein abweichender Befund im Gegensatz zu dem ohne Füllung zu erheben, während die mit Blut gefüllte Höhle bei der Diaphanoskopie tiefste Verschattung, im Röntgenbild höchstens eine leichte Verschleierung zeigte. Andererseits fand ich bei akutem Kieferhöhlenempyem bei der Durchleuchtung und dem Röntgenbild starke Verschattung, nach der Spülung und Entfernung des Eiters bei der Durchleuchtung höchstens eine Spur, im Röntgenbild aber eine sichtbare Aufhellung. Aus diesen Versuchen geht wohl eindeutig hervor, wie schwierig es ist, das eine oder andere Moment bei den Entzündungsformen für die Verschattung verantwortlich zu machen. Aber wiederholt werden muß immer, daß Verschattungen durch Knochen und Periostveränderungen und durch blutigeitrigen Inhalt zustande kommen. Für letzteres spricht der Durchleuchtungsbefund bei den eben angeführten Empyemen, für Ersteres die Befunde bei solchen Patienten, die eine oder auch schon mehrere Kieferhöhlenerkrankungen durchgemacht haben. (Siehe Abb. S. 12.)

Uffenorde sagt mit Recht „Das Röntgenbild spiegelt getreu und untrüglich die Verhältnisse wieder, die Schwierigkeit liegt in der richtigen Deutung der Bilder". Man mag mit weichen Strahlen auch manche Schwellung der Schleimhaut zumal bei geeigneter Strahlenrichtung auf der Platte sich abgrenzen, auch Polypen deutlich werden sehen, so muß die Sicherheit dieser Befunde doch oft zum Mindesten zweifelhaft erscheinen. Oft sieht man Aufnahmen, wo man nicht eindeutig entscheiden kann, in wieweit eine Verschleierung oder Verschattung wirklich vorliegt, oder eine solche nur vorgetäuscht wird. Die Hauptfehlerquellen, die solch irreführende Verschleierungen und Verschattungen verursachen können, sind in der Verschiedenheit der Höhlengröße, in ihrer abnormen Kleinheit, in asymmetrischem Schädelbau und in Verdickung und Verdichtung des Knochens als Folgeerscheinung einer überstandenen Entzündung oder einer Verletzung zu sehen.

Aus dieser Erkenntnis heraus, um bei der Beurteilung von Röntgenaufnahmen bei Nasennebenhöhlenerkrankungen diagnostische Irrtümer zu vermeiden, haben als erste ausländische Autoren u. a. Mac Cready das Jodölkontrastverfahren bei Nebenhöhlenerkrankungen speziell der Kieferhöhlen mit Erfolg angewandt und veröffentlicht. Ein Fall von chronischer Kieferhöhlenentzündung wird von ihm angeführt, bei dem die Röntgenaufnahme nach Jodipininjektion erkennen ließ, daß das Öl nur das Zentrum der Höhle

Nebenhöhlenübersichtsaufnahme
bei einem linksseitigen subakuten Kieferhöhlenempyem, die unmittelbar vor der Spülung, bei der sich reichlich dick-rahmiger Eiter entleerte, gemacht wurde.

ausfüllte und daß somit eine gleichmäßige Verdickung der gesamten Schleimhaut vorlag. Ein anderer Fall betraf eine nach Extraktion eines oberen Praemolarzahnes aufgetretene Kieferhöhlenzyste. Durch die Injektion einer kleinen Menge Jodipin in die Zahnalveole mit nachfolgender Röntgenaufnahme konnte nachgewiesen werden, daß es sich um eine abgekapselte Zyste am Boden der Highmorshöhle handelte. Selbst Stirn- und Keilbeinhöhlen wurden mit

Hilfe eines kleinen silbernen Katheters mit Kontrastöl gefüllt; zu diesem Zwecke mußte in der Regel ein Teil der der mittleren Muschel entfernt werden, eine Methode, deren Zweckmäßigkeit ich nicht beurteilen kann, aber bezweifeln möchte.

In diagnostischer Hinsicht bietet uns das Jodipinkontrastverfahren eine wertvolle und nicht zu ersetzende Ergänzung der bekannten Hilfsmittel. Oft genug bringt es uns erst auf die richtige Fährte, ein Umstand, der angesichts der häufig zu beobachtenden gänzlichen örtlichen Latenz der Nebenhöhlenerkrankung von unschätzbarem Wert ist. Auch die Ausdehnung der Erkrankung ist bei dieser Art des Röntgenverfahrens gut zu erkennen, weiterhin gibt es in differenzialdiagnostischer Hinsicht wertvolle Aufschlüsse um zwischen Entzündungen und Geschwulst zu unterscheiden.

Wegen des großen Einflusses, den die ziemlich häufig latent verlaufenden serösen Nebenhöhlenentzündungen auf die Unterhaltung eines Reizzustandes der Luftwege auszuüben vermögen, will ich nun speziell auf die Diagnose dieser Entzündungsform der Kieferhöhle mit Hilfe der Jodipinkontrastfüllung im Röntgenbild eingehen. Erfahrungstatsache ist, daß wie schon angedeutet vielfach in unangenehmen Fällen sich diese chronisch-serösen Entzündungen niemals durch polypoide Schwellung im mittleren Nasengang noch an der lateralen oder medialen Muschel verraten, weiterhin, daß sie sich häufig auch nicht mit den üblichen diagnostischen Mitteln wie Durchleuchtung, Probepunktion, Spülung und Röntgenaufnahme nachweisen lassen. Hier, wo diese diagnostischen Mittel versagen, und die Schleimhautschwellung in den Nebenhöhlen unerkannt lassen, da stellt zweifellos erst die Jodipinfüllung die Diagnose und bietet Sicherheit für den Eingriff und den therapeutischen Erfolg. Die neuere Erkenntnis hat immer mehr diese latenten Formen in den Vordergrund treten lassen und zumal, wie schon erwähnt, diese Fälle nicht selten unangenehme Beschwerden neben der Unterhaltung eine Anfälligkeit zu Erkältung und so weiter auslösen, ist ihre Erkenntnis umso wichtiger. Eine ganze Reihe von Fällen, die in der hiesigen Klinik Rat suchten, sind auswärts zunächst verkannt, dementsprechend nicht kausal und ohne Erfolg behandelt worden. Es dürfte ganz ausgeschlossen sein, Zahnärzten und Neurologen gegenüber, bei den vielen neuralgischen Schmerzen im Oberkiefergebiet anders als durch die Jodipinfüllung immer die ge-

nügende Aufklärung zu bringen. Die vollständige Ausfüllung der Höhle gestattet uns, Entzündungen und Tumoren mit Sicherheit auszuschließen. Die kollaterale Schwellung am Boden der Kieferhöhle neben einem Wurzelgranulom und dergl. zu erkennen, wird ebenfalls am besten der Jodipinfüllung überlassen. In der Marburger Klinik ist es deshalb seit einigen Jahren zum Prinzip gemacht worden, bei allen auf solche Kieferhöhlenentzündung hinweisenden Erscheinungen, wo Patienten trotz freier Nase über Kopfschmerzen, Schwindelgefühl, dumpfes Druckgefühl im Oberkiefer- und Schläfengebiet oder über dauernde Reizzustände und Katarrhe der Luftwege klagen, nach der Durchleuchtung, ob positiv oder negativ, Punktion und Spülung mit oder ohne Schleimquaddeln erst nach Jodipinfüllung einer oder beider Kieferhöhlen die Röntgenaufnahme zu machen. Zeigt sich bei der Spülung Eiter, so wird natürlich keine Kontrastaufnahme gemacht. Das geschieht höchstens dann einmal, wenn nach abgeklungener Eiterung noch Störungen und Beschwerden vorhanden sind, um somit zu erkennen, ob die Eiterung eine primäre ist, oder ob es sich um eine chronisch-seröse Entzündung in Form polypös entarteter Schleimhaut mit aufgepfropfter Eiterung handelt. Häufig brachten uns diese Kontrastaufnahmen ein positives Ergebnis und gaben uns somit willkommenen Aufschluß über Ausmaße der Schleimhautschwellung und Polypenbildung. Wie an Hand dieser Fälle, die ich mit Diapositiv und Operationsbefund wiedergebe, könnte ich viele andere Fälle bringen, die den nicht zu unterschätzenden Wert der Jodipinfüllung veranschaulichen können.

I. Pfau, Karl, 40 Jahre, aus Rohrbach. Händler.

Konsultation: 8. 5. 1935.

Anamnese: Seit 1918 sehr viel erkältet gewesen, hauptsächlich in Form von starkem Hustenreiz mit viel Auswurf. 1926 6 Wochen lang in Lippspringe, 1930 in Soden, 1934 in Ems zur Kur wegen chronischen Bronchialkatarrhes. Stellt Rentenantrag wegen dauernden Hustenreizes und Neigungen zu Erkältung, wodurch er als Händler in seinem Beruf stark beeinträchtigt ist.

Befund: Nase: rechts hypertrophische untere Muschel hohe Deviation. Links: nach hinten aufsteigende Crista in Kontakt.

Postrhinoskopisch: Kleines hinteres Ende rechts.

Pharynx und Larynx: O. B.

Durchleuchtung: Kieferhöhlen beiderseits verschattet. Spitze Kieferhöhlenspülung rechts: frei. Jodipinfüllung. Röntgenaufnahme.

Röntgenbefund: Mittelgroße Kieferhöhlen, in der rechten Jodipin nur medial, linke lateral verschattet. Siebbein rechts etwas verschattet gegenüber links. Linke Stirnhöhle mittelgroß, rechte kleiner, gut begrenzt, nicht verschattet.

Diagnose: Chronisch-seröse Nebenhöhlenentzündung beiderseits, Septumdeviation.

Operationsbefund vom 9. 5. 1935: Kieferhöhle, Siebbein und Keilbein rechts zeigen in vermehrtem Maße Schleimhautschwellung mit Polypenbildung als links.

II. Siegfried, Eduard, 28 Jahre, aus Löhlbach.

Konsultation: 8. 5. 1935.

Anamnese: Im Januar 1935 konservative Behandlung einer Nebenhöhlenentzündung, anschließend Septumoperation und Abschnürung der hinteren Enden. Augenblicklich klagt Patient über Spannungsgefühl und über dumpfes Druckgefühl im ganzen Kopf.

Befund: Nase: Septum steht gerade, Nasenlumina gut zu übersehen.

Postrhinoskopisch: Verdicktes hinteres Ende beiderseits.

Larynx: Stimmlippen gerötet.

Durchleuchtung: Kieferhöhlen beiderseits verschattet, die linke mehr als die rechte. Spitze Kieferhöhlenspülung rechts: frei. Jodipinfüllung. Röntgenaufnahme. (Siehe Abb. S. 16.)

Röntgenbefund: Mittelgroße Kieferhöhlen, rechts läßt Jodipin einen mehreren millimeterbreiten Saum ringsum frei, linke scheinbar frei, Siebbeine verschattet, Stirnhöhlen nicht angelegt.

Diagnose: Chronisch-seröse Nebenhöhlenentzündung beiderseits, verdicktes hinteres Ende beiderseits.

Operationsbefund: Vom 9. 5. 1935: Kieferhöhlen sind beiderseits fast nahezu mit polypöser Schleimhaut ausgefüllt. Stärkere Schleimhautschwellung mit Polypenbildung in Siebbein und Keilbein beiderseits.

III. Giess, Kurt, 33 Jahre, aus Neu-Hattendorf.

Konsultation: 27. 5. 1935.

Anamnese: Bekommt seit vielen Jahren immer schlecht Luft durch die Nase, starke Neigung zu Schnupfen und Niesreiz. Bei Witterungsumschlägen heisere Stimme und ziehende Schmerzen in der linken Wangen- und Schläfenseite.

Befund: Nase: Rechts schleimeitriges Sekret, Crista am Boden, hypertrophische untere Muschel. Links hohe Deviation, Crista am Boden mit Kontrakt.

Postrhinoskopisch: Großes hinteres Ende rechts.

Larynx: Frei.

Durchleuchtung: Linke Kieferhöhle verschattet, die rechte leuchtet ziemlich gut auf. Spitze Kieferhöhlenspülung links: Frei. Jodipinfüllung. Röntgenaufnahme.

Röntgenbefund: Mittelgroße Kieferhöhle rechts: Frei, linke halb so große, schmale verschattet. Jodipin nur zentral. Siebbeine völlig frei. Stirnhöhlen nicht angelegt.

10 Stunden später spitze Kieferhöhlenspülung rechts frei Jodipinfüllung. Röntgenaufnahme.

Röntgenbefund: Aufnahme wie erste. Jodipin füllt praktisch die rechte Höhle aus, am Boden ein etwa 2 mm breiter umschriebener Raum.

Diagnose: chronisch-seröse Kieferhöhlenentzündung links, Septumdeviation, verdicktes hinteres Ende rechts.

Operationsbefund: Vom 28. 5. 1935: In der linken Kieferhöhle mäßig große polypöse Schwellungen. Siebbeinzellen sind angefüllt mit vereinzelten Polypen und geschwollener Schleimhaut. Keilbeinhöhle zeigt leicht geschwollene schleimhaut.

Jodipin ist das von Winternitz im Jahre 1897 in den Arzneischatz eingeführte Jodpräparat. In diesem Jodöl ist Jod chemisch an die Fettsäuren des Öls gebunden. Als innerlich und subkutan verwendbares Präparat hat das Jodipin seit mehr als 30 Jahren seine Bedeutung bewahrt. Seine diagnostische Verwendung in den letzten Jahren zur Darstellung von Hohlräumen im Röntgenbild wie hier speziell der Kieferhöhle verdankt es in erster Linie seiner dauernden Sterilität, der tiefen Schattenstärke und insbesondere der Reizlosigkeit.

Nach den Ausführungen von Mac Cready beginnt das Flimmerepithel, sobald das Jodipin in die Kieferhöhle gelangt, an seiner Entfernung zu arbeiten, und zwar verschwindet es zuerst von der lateralen und orbitalen Wand. Hierbei können unregelmäßig begrenzte Schatten im Röntgenbild zustandekommen, die leicht die Anwesenheit von Polypen vortäuschen. Falls die mittlere Muschel fehlt oder eine Zerstörung des Flimmerepithels vorliegt, bleibt das Jodipin liegen, bis es gewaltsam, z. B. durch Nießen, entfernt wird. Der Aufenthalt in einer Nasennebenhöhle ist von wechselnder Daner. In der Kieferhöhle können Spuren noch nach 24 Stunden nachgewiesen werden, und dieses ist besonders dann der Fall, wenn ihre Schleimhaut pathologisch verändert ist. Von der therapeutischen Anwendung des Jodipins bei Erkrankungen der Kieferhöhle verspricht er sich nicht allzuviel, da es zu kurze Zeit darin verweilt. Nach seiner Ansicht ist die Verwendung des Präparates mit keinen Unannehmlichkeiten für den Patienten verbunden. Geringe Mengen sollen in die Lymphbahnen gelangen und so kurzdauernde subjektive Stauungsbeschwerden in den Halslymphdrüsen verursachen können.

Nun möchte ich kurz auf die Technik der Kieferhöhlenfüllung mit Jodipin eingehen. In der hiesigen Klinik wird vom unteren Nasengang aus punktiert und bei etwas nach vorne und zur kranken Seite geneigten Kopf, wodurch das Ostium maxillare den höchsten Punkt einnehmen soll, eine 20 %ige Jodipinlösung (Merck) in die Kieferhöhle injiziert.

Wir bevorzugen eine 20 % ige Lösung, weil sie infolge ihrer geringeren Viskosität sicherer als die 40 % ige alle Nischen und Buchten der Höhle ausfüllt, auf der anderen Seite aber noch so dick ist, daß sie nicht so leicht aus dem Ostium abfließt. Meine Versuche, die ich mit niedrigeren Konzentrationen wie mit 5 % iger und 10 % iger Lösung gemacht habe, haben gleichfalls die 20 % ige als die zweckvollere erscheinen lassen, weil die beiden dünneren Lösungen eine ungenügende Schattenstärke zeigen und zu schnell aus dem Ostium abfließen. Geringe Spuren von Wasser haben weiter keinen Einfluß. Bei genügender Injektion, gewöhnlich reichen 5 ccm aus, wird das Wasser von dem spezifisch viel schwereren Jodipin herausgedrängt werden. Um ein zu leichtes Ausfließen aus dem Ostium zu vermeiden, wurden die Röntgenaufnahmen früher teilweise im Sitzen gemacht, da aber an Hand von früheren Versuchen kein großer Unterschied im Vergleich zur Aufnahme beim Liegen zu erkennen war, wird heute nur noch in Bauchlage, indem Stirn und Nase fest auf die Unterlage aufgelegt werden, geröntgt.

Andererseits möchte ich nicht unerwähnt sein lassen, daß das Jodipinkontrastverfahren auch einmal versagen kann. Denn ich habe Fälle, bei denen selbst bei der exakt ausgeführten Kieferhöhlenpunktion mit anschließender Jodipinfüllung, sich im Röntgenbild kein Jodipin in der Höhle befand. Die Gründe im Einzelnen zu erkennen war in den meisten Fällen nicht möglich und ist auch schwierig zu beurteilen. Vermutlich ist ein großes akzessorisches Ostium dafür verantwortlich zu machen. Ist eine Höhle durch geschwollene Schleimhaut so ausgefüllt, daß kein Jodipin zu injizieren ist, so wird auch eine Verschattung nicht zu verkennen sein. Gewöhnlich wird die Höhle immerhin etwas aufnehmen können und dieses im Röntgenbild zu erkennen sein. Daß bei nicht exakter Punktion, wo z. B. die Nadel zwischen Höhlenwand und Schleimhaut zu liegen kommt, und durch die Jodipininjektion die Schleimhaut mehr oder weniger von ihrer Unterlage abgehoben wird, sich Fehlerquellen in der Beurteilung der Aufnahme ergeben, ist nicht zu leugnen und wohl leicht verständlich. Inwieweit weiterhin die Suprarenin-Pantocaineinlage als Anaesthetikum zur Punktion und die Jodipinfüllung selbst den Grad der Schleimhautschwellung beeinflussen, und daher der Operationsbefund mit dem früher erhobenen klinischen nicht übereinstimmt, darf man nicht unbeachtet sein lassen. Wiederum muß man sich darüber im Klaren sein, daß bei der Gefäß-

armut der geschwollenen und polypös entarteten Schleimhaut bei der chronisch-serösen Entzündung, die histologisch einwandfrei festgestellt ist, keine wesentliche Abschwellung zu erwarten ist. Sicherlich ist mit Wechsel der Schwellung der Schleimhaut in der Kieferhöhle zu rechnen. Ich muß daher zugeben, daß ganz vereinzelt Fälle vorhanden sind, wo sich nach der Eröffnung der Höhle kein wesentlicher Befund zeigte. Daß in solch seltenen Fällen eine Unzulänglichkeit der Kontrastfüllung besteht, die aber bei allen anderen Untersuchungsmethoden weit stärker ist, möchte ich nicht unerwähnt sein lassen.

Am Ende meiner Ausführungen möchte ich nochmals zusammenfassend feststellen, daß nach allen Erfahrungen der Marburger Klinik auf die gut ausgeführte Durchleuchtung bei Verdacht auf Kieferhöhlenerkrankungen, als ein in der Anschaffung und Handhabung billiges und einfaches Mittel, mit vollem Recht größter Wert gelegt wird. Wenn die Diaphanoskopie, wie eingehend hervorgehoben, auch nicht frei von Fehlerquellen ist und somit niemals einzig und allein zur Diagnosestellung herangezogen werden kann, so hält sie doch im Vergleich zu den anderen Untersuchungsmethoden, die ja letzten Endes alle mehr oder weniger Unzulänglichkeiten aufweisen, jeder Kritik stand. Voraussetzung natürlich ist, daß man sich mit dieser Untersuchungsmethode vertraut machen muß, um die Verhältnisse richtig sehen, erkennen und deuten zu lernen, denn Helligkeitsgrad und Helligkeitsausdehnung bedürfen zur Diagnosestellung sorgfältigster Prüfung. Wenn schon die Diaphanoskopie als wertvoll bezeichnet wurde, so gilt dies in ganz besonderem Maße auch von dem Jodipinkontrastverfahren, denn das Jodipin ist sehr wohl geeignet, den Umfang polypöser Entartung und Verdickung der Kieferhöhlenschleimhaut und Tumoren im Röntgenbild zu verraten, ja die Kontrastfüllung ist geradezu für unentbehrlich zu halten und zwar hauptsächlich für die Erkennung der immer häufiger in die Erscheinung tretenden latenten serösen Entzündungen.

Zum Schluß ist es mir eine angenehme Pflicht, Herrn Prof. Dr. W. Uffenorde für die liebenswürdige Unterstützung bei dieser Arbeit meinen ergebensten Dank auszusprechen.

Literaturverzeichnis.

D'Ajutulo: „Umgekehrte Durchleuchtung der Highmorshöhle". Zentr. Bl. f. Ohrenheilkde. Bd. 6, S. 35, 1908.

Benölken: „Über die Ursache der Nebenhöhlenverschattung im Röntgenbilde". Arch. f. Laryng. Bd. 33, S. 130 ff., 1920.

Berblinger: „Anomalien der Nebenhöhlen der Nase". Handb. d. spez. pathol. Anat. u. Histol. v. Henke-Lubarsch. Bd. 3, 1, S. 14 ff.

Cready: „Jodöl als diagnostisches Hilfsmittel bei chronischer Nebenhöhlenentzündung und bei Kieferhöhlenzysten. The Boston Medical and Surgical Journal. Bd. 195, Heft 10, S. 464 ff., 1926.

Czermak: „Der Kehlkopfspiegel". Gesammelte Schriften. 1. Bd., S. 475 ff., Leipzig 1879.

Fraser: „Die Kontrastfüllung in der oto-rhinologischen Diagnostik". Monatszeitschr. f. Hals- usw. Heilkde. Jahrg. 61, S. 802, 1927.

Garel: „Ein neues Symptom des Empyem der Highmorshöhle bei der elektrischen Beleuchtung". Internat. Zentr. Bl. f. Laryng. Bd. 10, S. 349, 1894.

„Diagnose und Behandlung der Eiterungen der Kieferhöhlen". Internat. Zentr. Bl. Bd. 11, S. 766, 1895.

Hajek: „Ein Beitrag zur Diagnose und Therapie der unkomplizierten Polyposis der Kieferhöhle und des Siebbeinlabyrinths. Med. Klinik, Bd. 33, S. 867 ff., 1916.

„Pathologie und Therapie der entzündlichen Erkrankungen der Nebenhöhlen der Nase. Franz Deuticke, Leipzig u. Wien, 1926.

Heryng: „Diagnostik des Empyems der Highmorshöhle mit Hülfe der elektrischen Durchleuchtung". Internat. Zentr. Bl. f. Laryng. Bd. 7, S. 126, 1891.

„Die elektrische Beleuchtung der Highmorshöhle in Falle eines Empyems". Internat. Zentr. Bl. f. Laryng. Bd. 7, S. 426, 1891.

Loebell: „Die Hals-, Nasen-, Ohrenheilkunde für Studierende der Zahnheilkunde". Kabitzsch, Leipzig 1930.

Mayer: „Kritische Betrachtungen zur röntgenologischen Untersuchungstechnik der Nasennebenhöhlen". Monatszeitschr. f. Ohrenheilkde. usw. lg., 61, S. 626-634, 1927.

Mygind: „Die elektrische Durchleuchtung der Gesichtsknochen als diagnostisches Mittel bei Empyema antri highmori". Internat. Zentr. Bl. f. Laryng. Bd. 10, S. 348, 1894.

Nüßmann: „Entzündliche Erkrankungen der Kieferhöhle", Handb. f. Hals- usw. -Heilkde. Bd. 2, S. 675 ff., 1926.

Onodi: „Elektrische Durchleuchtung und Röntgenaufnahme der Stirnhöhle". Zentr. Bl. f. Ohrenheilkde. Bd. 6, S. 499, 1908.

Oppikofer: „Beiträge zur normalen und pathologischen Anatomie und ihrer Nebenhöhlen". Arch. f. Laryng. Bd. 19, S. 28, 1907.

Passow-Graupner: „Die Röntgenuntersuchung der Nase und der Nasen-Nebenhöhlen". Denker-Kahler, Handb. f. Hals. usw. Heilkde. Bd. 1, S. 109ff., 1925.

Richter: „Beitrag zur Röntgenographie der Nasennebenhöhlen". Zeitschr. f. Hals. usw. Heilkde. Bd. 13, S. 192, 1925.

Scheier: „Über einige Anomalien der Nebenhöhlen der Nase". Arch. f. Laryng. Bd. 12, S. 296, 1902.

Seifert: „Zur Durchleuchtung (Diaphanoskopie) der Nasennebenhöhlen". Zeitschr. f. Laryng. usw. Bd. 8, S. 385ff., 1919.

Uffenorde: „Bewährt sich unser klinischer Standpunkt gegenüber den Nasennebenhöhlenentzündungen und ihren Komplikationen auch bei den traumatischen Erkrankungen"? Arch. f. Ohrenheilkde. Bd. 100, S. 71, 1917.

„Entstehungsweise und Rückfallneigung der Nasenpolypen". Arch. f. Laryng. Bd. 33, S. 513ff., 1920.

„Das Röntgenbild bei Nasennebenhöhlenentzündung". Arch. f. Ohren- usw. Heilkde. Bd. 110, S. 185ff., 1923.

„Die entzündlichen Erkrankungen der Nasennebenhöhlen". Zeitschr. f. ärztl. Fortbildung. 21. Jahrg. Nr. 15, 1924.

„Über kartarrhalische Nebenhöhlenentzündungen und deren Diagnose". Monatszeitschr. f. Ohrenheilkde. usw. S. 153ff., 1925.

„Die Verletzung der Nase und ihrer Nebenhöhlen". Handbuch d. Hals-, Nasen- Ohrenheilkde. Denker-Kahler, Bd. 3, S. 468ff., 1927.

„Pathologie und Therapie der serösen Nebenhöhlenentzündund". Zeitschr. f. Laryng. usw. Bd. 17, S. 1ff., 1929.

Vock: „Zur Diagnose der latenten serösen Nebenhöhlenentzündungen". Zeitschr. f. Laryng. usw. Bd. 19, S. 396ff., 1930.

Vohsen: „Die Durchleuchtung der Highmorshöhle und des Sinus frontalis zur Diagnose ihrer Erkrankungen und deren operative Therapie". Internat. Zentr. Bl. f. Laryng. Bd. 7, S. 173, 1891.

Voltolini: „Über die Durchleuchtung des Kehlkopfes und anderer Höhlen des menschlichen Körpers". Internat. Zentr. Bl. für Laryng. Bd. 5, S. 513, 1889.

Warnecke: „Eine aseptische Durchleuchtungslampe". Arch. 1, Laryng. Bd. 12, S. 307-308, 1902.

Wertheim: „Beiträge zur Pathologie und Klinik der Erkrankungen der Nasennebenhöhlen". Arch. f. Laryng. Bd. 11, 169ff., 1901.

Zuckerkandl: „Normale und pathologische Antomie der Nasenhöhle". Bd. 1, S. 296, 1893.

Lebenslauf.

Am 19. November 1909 wurde ich, Erich Günther, in Düsseldorf als Sohn des damaligen Ingenieurs, jetzigen Fabrikdirektors Paul Günther und seiner Ehefrau Emmy, geb. Munsch geboren. Von Ostern 1916 bis 1929 besuchte ich die Vorschule, daran anschließend das Realgymnasium zu Düsseldorf-Benrath, wo ich am 15. Februar 1929 die Reifeprüfung bestand. Mein medizinisches Studium begann ich im S. S. 1929 in Freiburg, wo ich 3 Semester studierte. Im W. S. 1930/31 siedelte ich nach Marburg über, wo ich am 5. März 1932 die medizinische Vorprüfung bestand. W. S. 1931/32 verblieb ich in Marburg und besuchte im S. S. die Universität Wien. W. S. 1932/33 kehrte ich nochmals für ein Semester nach Freiburg zurück. Vom S. S. 1933 an studierte ich bis zu meinem Staatsexamen am 19. Dezember 1934 in Marburg. Am 15. Januar 1935 trat ich als Medizinalpraktikant in die Universitäts-Hals-, Nasen- und Ohrenklinik Marburg ein, wo ich 8 Monate tätig war. Vom 1. Oktober 1935 bis zum 15. März 1936 war ich an der Inneren Klinik der Medizinischen Akademie, Düsseldorf tätig, wo ich nach meiner Approbation ab 1. Februar 1936 als Volontärassistent übenommen wurde. Seit meinem Weggang von Düsseldorf befinde ich mich als Volontärassistent an der Universitäts-Hals-, Nasen- und Ohrenklinik zu Gießen.

Meine akademischen Lehrer waren:

In Freiburg:

Aschoff, Böker, Büchner, Franke, Janssen, Mie, v. Möllendorff, Oltmanns, Rehn, Speemann und Thannhauser.

In Marburg:

Baur, Boeminghaus, Dittler, Eimer, Freudenberg, Göppert, Grüter, Hildebrand, Jakobshagen, Kehrer, Klapp, Klewitz, Kretschmer, Kutscher, Nauk, Neumann, Pfannenstiel, Ruete, Schwenkenbecher, Uffenorde, Versé und Wiedhopf.

In Wien:

Bratusch-Marrian, Chvostek, Demel, Hamburger, Kraul.